



## ORIENTAÇÕES SOBRE O DIAGNÓSTICO LABORATORIAL DE MALÁRIA E SEU CONTROLE DE QUALIDADE LACEN-MT

### PLASMÓDIO NA MICROSCOPIA

A pesquisa de plasmódio pela microscopia pode ser feita tanto na gota espessa de sangue como em esfregaço delgado. Dependendo do objetivo, cada um desses recursos oferece as vantagens e as desvantagens adiante descritas.

A melhor preparação para o diagnóstico de malária é obtida com amostra de sangue colhida diretamente por punção digital ou venosa, sem anticoagulante. Depois da coleta, para a secagem da gota de sangue, a lâmina deve ser mantida em temperatura ambiente, ou colocada em estufa a 37°C, ou ainda sobre placa de vidro aquecida com lâmpada de 25-40 watts. Na prática, a secagem pode ser verificada pelo desaparecimento do brilho característico da amostra úmida.

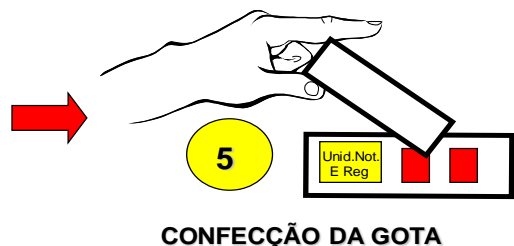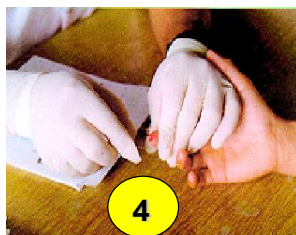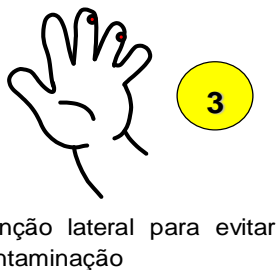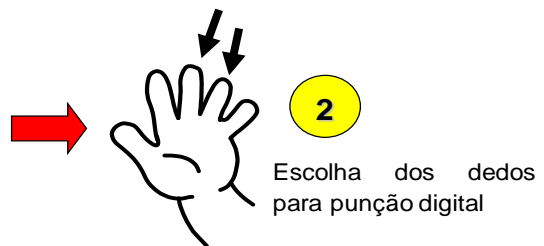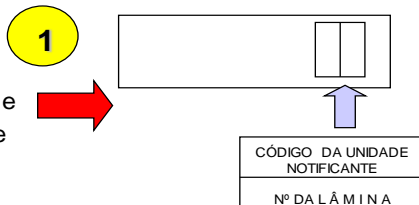
## COLETA



- ATENÇÃO!**
1. USAR LUVAS
  2. Coletar a parte de cima da gota de sangue, tendo o cuidado de não se encostar à pele do paciente.
  3. Com o canto inferior de uma segunda lâmina, espalhar o sangue de modo a formar uma película quadrada ou retangular.
  4. Limpar imediatamente a lâmina usada para fazer a gota espessa

### IDENTIFICAÇÃO:

•Lâmina: Registro e unidade notificante





Governo do Estado de Mato Grosso  
SES-Secretaria de Estado de Saúde  
Secretaria Adjunta de Atenção e Vigilância em Saúde  
Laboratório Central de Saúde Pública de Mato Grosso-LACEN/MT

### COLETA E PREPARO DE LÂMINAS PARA EXAME DE GOTA ESPESSA

1. Remover do dedo anelar, preferencialmente, a primeira gota de sangue com gaze ou algodão secos.
2. Comprimir suavemente o dedo (como em ordenha) para obter outra gota de sangue esférica sobre a pele seca. Cuidar para *não tocar o ponto de saída* do sangue.
3. Segurar a lâmina firmemente pelas bordas da extremidade onde se encontra a parte fosca com a identificação. Pela face de identificação, a lâmina deve ser levada ao encontro do dedo do paciente até tocar o alto da gota de sangue, evitando-se, porém, que toque a pele do dedo. Se a quantidade de sangue for insuficiente, depositar outra gota ao lado da primeira.
4. Repousar a lâmina, com a face para cima, na superfície plana de trabalho. Com o canto e os primeiros cinco milímetros da borda maior de uma segunda lâmina, espalhar o sangue de modo a formar um retângulo de tamanho e espessura adequados: aproximadamente 1,2 cm<sup>2</sup>.
5. Com gaze ou algodão embebido em álcool a 70%, limpar a área puncionada. Se necessário, pressioná-la.
6. Secar a lâmina ou em temperatura ambiente, ou em ar morno, em caixa com lâmpada ou em estufa, cuidando para que a hemácia da amostra não se fixe por calor excessivo.
7. Para iniciar a pré-coloração, esperar até que o sangue esteja totalmente seco. Caso contrário, pode haver perda total do material. Para obtenção de resultado satisfatório na pesquisa de plasmódio pelo exame da gota espessa, alguns aspectos devem ser enfatizados quando da confecção da lâmina: (*IDENTIFICAÇÃO 32 | Secretaria de Vigilância em Saúde / MS Manual de Diagnóstico Laboratorial da Malária*).
8. O sangue deve estar distribuído o mais homogeneamente possível, para que os elementos sanguíneos e os parasitos se disponham uniformemente na amostra.
9. A gota espessa adequada deve ter de 1,0 a 1,5 cm<sup>2</sup> de superfície, que equivale aproximadamente de 500 a 800 campos microscópicos, trabalhando-se com aumento de imersão. Nesse caso, é encontrada média de 10 a 20 leucócitos por campo.

### TÉCNICAS DE COLETA E COLORAÇÃO

**O SANGUE COLHIDO COM ANTICOAGULANTE** não é indicado para o preparo da gota espessa por não apresentar boa fixação em lâmina, podendo, inclusive, desprender-se no ato



Governo do Estado de Mato Grosso  
SES-Secretaria de Estado de Saúde  
Secretaria Adjunta de Atenção e Vigilância em Saúde  
Laboratório Central de Saúde Pública de Mato Grosso-LACEN/MT

da coloração ou durante a lavagem. Todavia, em caso de sangue com anticoagulante, antes da coloração, a lâmina deve ser submetida à secagem por um tempo maior. Mesmo assim, o tempo decorrido entre a coleta e a coloração da amostra não deve exceder 24 horas, porque há corre o risco de a sua qualidade ser prejudicada pela dificuldade na desmemoglobinização, que se acentua.

## **VANTAGENS E DESVANTAGENS DA GOTA ESPESSA PARA A PESQUISA DE PLASMÓDIO**

**VANTAGENS:** Por concentrar maior quantidade de sangue desmemoglobinado numa área relativamente pequena, a gota espessa aumenta a probabilidade de encontrar parasitos, o que a torna o método de eleição para o diagnóstico de malária (e de outros hemoparasitos).

Por ser desmemoglobinado, o processo de coloração é mais rápido, e permite o processamento de grande número de amostras.

A distribuição dos parasitos e leucócitos na amostra se dá ao acaso. Por isso, pode-se avaliar a parasitemia contando-se o número de parasitos em relação a um determinado número de leucócitos.

**DESVANTAGENS:** Gota espessa requer experiência para a identificação de espécies porque a morfologia do parasito se altera durante o processo de desmemoglobinização. Requer processamento parcial ou total relativamente rápido depois de colhida a amostra para evitar a fixação de hemoglobina, bem como a supercoloração e a descoloração.

## **COLETA E PREPARO DO ESFREGAÇO DELGADO (DISTENDIDO)**

Trabalhar sobre superfície plana e horizontal, em temperatura ambiente.

Fazer a fixação com algumas gotas de álcool metílico, de modo a cobrir todo o esfregaço, por 1 minuto.

O sangue também pode ser espalhado da seguinte forma:

Tocar a gota de sangue com a lâmina distensora.

Colocar a extremidade da lâmina que contém o sangue em contato com a extremidade da lâmina que receberá o esfregaço delgado. Antes que o sangue, por capilaridade, atinja as bordas laterais da lâmina distensora (biselada), fazer deslocamento rápido, em ângulo de 45°, para formar a camada fina, sem atingir a extremidade da lâmina. (34 /Secretaria de Vigilância em Saúde / MS Manual de Diagnóstico Laboratorial da Malária/ Vantagens e desvantagens do esfregaço delgado para a pesquisa de plasmódio).



Governo do Estado de Mato Grosso  
SES-Secretaria de Estado de Saúde  
Secretaria Adjunta de Atenção e Vigilância em Saúde  
Laboratório Central de Saúde Pública de Mato Grosso-LACEN/MT

#### **VANTAGENS:**

Por fixar as hemácias, permite um melhor estudo da morfologia do parasito e das alterações características do eritrócito parasitado, viabilizando conferência do diagnóstico da gota espessa em situações de dúvida.

Por ser fixado e não submetido à desmembramento, a perda de parasitos é bem menor que na gota espessa. Essas amostras resistem mais ao atrito quando da remoção do óleo de imersão, são mais duráveis e conservam por muito tempo a coloração original (enquanto que a gota espessa pode facilmente apresentar alteração tintorial).

Permite a determinação percentual da parasitemia mediante a contagem de eritrócitos parasitados em 100 hemácias.

#### **DESVANTAGENS:**

Por ter menor quantidade de sangue espalhada em uma única camada, o esfregaço delgado ocupa maior área da lâmina, dificultando o encontro das hemácias parasitadas. Assim, não é indicado para diagnóstico inicial, especialmente em pacientes com parasitemias baixas.

A distribuição dos leucócitos e parasitos não se dá ao acaso. Os leucócitos maiores e os estágios mais avançados dos parasitos localizam-se nas bordas e no final do esfregaço. Por isso, é preciso examinar uma área extensa para detectar todas as formas parasitárias, não se estabelecendo uma boa correlação entre o número de parasitos e o de leucócitos.

### **TÉCNICA DE COLORAÇÃO DAS LÂMINAS PELO MÉTODO DE WALKER**

#### **PARA COLORAÇÃO DA GOTA ESPESSA:**

##### **Material necessário:**

- Placa de acrílico para coloração;
- Pisseta com solução fosfatada de azul de metileno;
- Frasco conta-gotas com solução alcoólica de Giemsa;
- Pisseta com água tamponada.

**Primeira fase:** Desmembramento pela solução hipotônica de azul de metileno.

- Aplicar a solução de azul de metileno fosfatado sobre a gota espessa de sangue por dois segundos.
- Enxaguar a lâmina com água tamponada (sem jato forte).

**Segunda fase:** Coloração pela solução de Giemsa



- Colocar a lâmina com o lado da gota voltado para a superfície da placa de coloração.
- Preparar uma solução de Giemsa na proporção de uma gota de corante para 1 ml de água tamponada. Homogeneizar.
- Aplicar essa solução na placa côncava de coloração, sob a lâmina invertida e deixar corar por 10 minutos.
- Enxaguar com água tamponada (sem jato forte).

Secar em calor suave ou sob ventilação. Neste método não é recomendável imergir a lâmina na solução azul de metileno (pré-coloração) e na água tamponada (lavagem) dentro de copos, em virtude da contaminação dessas soluções, tampouco repetidamente e usadas por vários dias. O processo favorece a proliferação de bactérias e fungos. Para evitar essa desvantagem, utilizar as soluções contidas em pissetas para enxaguar as amostras de sangue. O aumento do consumo é compensado com a boa qualidade das preparações, livre de artefatos e contato com soluções contaminadas por sangue. (*Secretaria de Vigilância em Saúde / MS | 41 Manual de Diagnóstico Laboratorial da Malária Método de Giemsa para coloração da gota espessa*).

Colocar a lâmina com o lado da gota voltado para a superfície da placa de coloração. Preparar uma solução de Giemsa na proporção de uma gota de corante para 1ml de água tamponada. Homogeneizar.

Aplicar essa solução na placa côncava de coloração, sob a lâmina invertida.

Deixar corar por 20 a 30 minutos.

Enxaguar com água tamponada (sem jato forte). E Secar ao calor suave ou sob ventilação.

## **2) PARA COLORAÇÃO DO ESFREGAÇO PELO MÉTODO DE GIEMSA**

Fixar o esfregaço com álcool metílico por 1 minuto e deixar secar.

Colocar a lâmina invertida sobre a placa de coloração.

Despejar a diluição do corante de Giemsa na proporção de 1 gota do corante para 1ml de água tamponada.

Deixar corar por 20 a 30 minutos. Enxaguar com jato forte de água tamponada.

Secar ao calor suave ou sob ventilação.

## **PREPARO DE CORANTES E DILUENTES**

### **1. PREPARO DA MISTURA DE AZUL DE METILENO FOSFATADO**

Azul de metileno medicinal em pó: 1,0g



Governo do Estado de Mato Grosso  
SES-Secretaria de Estado de Saúde  
Secretaria Adjunta de Atenção e Vigilância em Saúde  
Laboratório Central de Saúde Pública de Mato Grosso-LACEN/MT

Fosfato de potássio monobásico: 1,0g

Fosfato de sódio bibásico: 3,0g

Misturar em gral seco.

## **2. PREPARO DA SOLUÇÃO FOSFATADA DE AZUL DE METILENO**

Pesar 1,0g da mistura acima e dissolver em 250 ml de água destilada.

Conservar a solução em pissetas (frasco plástico de lavagem).

## **3. PREPARO DA MISTURA DE SAIS FOSFATADOS**

Fosfato de potássio monobásico: 4,0g

Fosfato de sódio bibásico: 6,0g

Misturar em gral seco.

## **4. PREPARO DA ÁGUA TAMPONADA**

Pesar 1,0g da mistura de sais fosfatados e dissolver em 1.000ml de água destilada. Conservar em pissetas.

## **5. PREPARO DA SOLUÇÃO ALCOÓLICA DE GIEMSA**

Giemsa em pó: 0,75g

Glicerol PA: 35,0ml

Álcool metílico PA: 65,0ml

Colocar a solução num frasco com algumas pérolas de vidro e agitar várias vezes ao dia até obter a homogeneização. Essa solução deve ser feita em maior volume e mantida em estoque. Para o uso diário, a solução alcoólica deve ser colocada em pequeno frasco conta-gotas, evitando-se sua abertura por tempo prolongado.

**Obs.:** No mercado existem soluções de Giemsa preparadas, caráter PA.

## **AVALIAÇÕES**

### **1. AVALIAÇÃO DA QUALIDADE DA COLORAÇÃO DA GOTA ESPESSA**

A *Desemoglobinização*. Quando a desemoglobinização é adequada, os elementos figurados do sangue e os parasitos, quando presentes, aparecem sobre fundo claro.

A *Espessura da gota*. Cada campo microscópico (imersão em óleo) deve apresentar de 10 a 20 leucócitos, em média.

A *Coloração propriamente dita*. As cores dos elementos normais do sangue devem ser avaliadas de acordo com o seguinte roteiro:

- Os restos das hemácias e reticulócitos devem estar corados em azul-claro.
- As plaquetas devem corar-se do rosa-vivo ao violeta.



- Os núcleos de leucócitos geralmente coram-se do azul-escuro ao violeta.
- Os grânulos finos dos neutrófilos coram-se, ora em rosa, ora em azul-violeta.
- Os grânulos grossos dos eosinófilos coram-se em vermelho-cobre.
- Os citoplasmas dos linfócitos se coram em azul-pálido.
- Os monócitos apresentam-se com fino estroma cinza-azulado.

No exame da gota espessa, se o fundo estiver bem claro, a cromatina dos parasitos cora-se em vermelho, e o citoplasma em azul. O pigmento malárico, que normalmente não se cora, também aparece com nitidez, e sua cor varia do castanho ao negro, sendo mais visível nas preparações descoradas e no sangue examinado a fresco. Apresenta-se como massa fina, difusa e castanha, ou como massa compacta, arredondada e escura.

## 2. AVALIAÇÃO DA QUALIDADE DE COLORAÇÃO DO ESFREGAÇO

O exame de esfregaço deve ser feito preferencialmente na parte mais fina (na sua cauda), onde as hemácias estão dispostas numa só camada, com as bordas separadas ou apenas com leve contato, sem superposição. É facilmente observada uma camada única de células fixadas formando “franjas”. A detecção de baixas parasitemias requer o exame de todo o esfregaço.

Para a avaliação da qualidade de sua coloração, deve ser observado o seguinte:

- A *coloração* do esfregaço depende da espessura da camada de hemácias, bem como do método de coloração.
- O *esfregaço* deve conter uma película fina e uniforme, que não atinja as bordas da lâmina, mas que caminhe em direção a elas, com diminuição progressiva da quantidade de sangue de maneira a se formarem franjas.

### AS CORES

*Do esfregaço:* pode variar do cinza-claro ao rosa-pálido.

*Dos leucócitos. O núcleo:* azul-escuro ou púrpura. O *citoplasma* dos neutrófilos: granulações finas azuis e rosas. Os *eosinófilos* com granulações grosseiras, podendo corar-se em tom rosa-avermelhado.

*Das plaquetas:* azul ou púrpura.

*Dos plasmódios:* a *cromatina nuclear* cora-se em vermelho ou púrpura; o *citoplasma*, em azul-claro, com variações que dependem da espécie e da idade do parasito.

*Das granulações de Schüffner:* rosa ou vermelho. Sua presença, claramente definida nas hemácias parasitadas pelo *P. vivax*, é bom indicador de coloração satisfatória. Observe-se que



Governo do Estado de Mato Grosso  
SES-Secretaria de Estado de Saúde  
Secretaria Adjunta de Atenção e Vigilância em Saúde  
Laboratório Central de Saúde Pública de Mato Grosso-LACEN/MT

o aparecimento das granulações de Schüffner, bem características nas hemácias parasitadas pelo *P. vivax*, depende do pH da água tamponada e do tempo de coloração (pH 7,0 a 7,2 e tempo superior a 30 minutos). A visualização dessas granulações é mais intensa na periferia da gota espessa e na camada delgada do esfregaço, principalmente nas amostras de sangue com anticoagulante.